AUS DEM PATHOLOGISCH-ANATOMISCHEN INSTITUT DER
UNIVERSITÄT BASEL (Vorsteher: Prof. Dr. A. WERTHEMANN)

Spätepilepsie nach Gehirndurchschuß

INAUGURAL-DISSERTATION

zur Erlangung der Doktorwürde

der Medizinischen Fakultät der Universität Basel

vorgelegt von

ANDREAS STAEHELIN

von Basel

ZÜRICH 1941

DRUCK: ART. INSTITUT ORELL FÜSSLI A.-G.

AUS DEM PATHOLOGISCH-ANATOMISCHEN INSTITUT DER
UNIVERSITÄT BASEL (Vorsteher: Prof. Dr. A. WERTHEMANN)

Spätepilepsie nach Gehirndurchschuß

INAUGURAL-DISSERTATION

zur Erlangung der Doktorwürde

der Medizinischen Fakultät der Universität Basel

vorgelegt von

ANDREAS STAEHELIN

von Basel

ZÜRICH 1941

DRUCK: ART. INSTITUT ORELL FÜSSLI A.-G.

Von der medizinischen Fakultät Basel genehmigt auf Antrag
von Herrn Prof. Dr. A. WERTHEMANN
Tag der Promotion: 20. Dezember 1940

R. UNIV.
BIBLIOTHEEK
LEIDEN

Erschienen im
„Schweizer Archiv für Neurologie und Psychiatrie"
1941, Band XLVII, Heft 1/2

AUS DEM PATHOLOGISCH-ANATOMISCHEN INSTITUT DER UNIVERSITÄT BASEL (Vorsteher Prof. Dr. A. WERTHEMANN)

Spätepilepsie nach Gehirndurchschuß.

Von ANDREAS STAEHELIN (Basel).

Die Möglichkeit der Entstehung einer Epilepsie als Folge eines Schädeltraumas wird heute wohl kaum mehr ernsthaft in Zweifel gezogen. Aus den kriegspathologischen Ergebnissen des letzten Weltkrieges geht hervor, daß ein großer Teil aller Schädelverletzten später an Epilepsie erkrankte. Auch die Tatsache, daß zwischen der Verletzung und dem ersten Auftreten eines echten epileptischen Anfalles oder eines epileptischen Äquivalentes oft völlig symptomfreie Intervalle von mehreren Jahren bestehen können, wird heute allgemein anerkannt. Die verschiedenen Mitteilungen der prozentualen Häufigkeit über die Entwicklung einer Epilepsie infolge eines Schädeltraumas sind nur schwer vergleichbar, weil die Voraussetzungen der Bearbeiter ganz verschieden sind, so finden sich Werte von vier bis zu sechzig Prozent und mehr (*Baumm*, *Credener*, *Pilcz*, *Katzenstein*, *Redlich*, *Sargent*, *Seydel*, *Voß*, *Wagstaffel*). Maßgebend ist nicht nur der Zeitpunkt, der nach der Verletzung zur Kontrolle gewählt wurde, sondern auch die Art der Verletzungen und die Symptome, die als dem Bild der Epilepsie zugehörig betrachtet wurden. Wir finden aber übereinstimmend den Vermerk, daß eine Verletzung mit direkter Schädigung des Gehirns oder zumindest mit Penetration der Dura, wesentlich häufiger zu Epilepsie führe, als eine bloße Erschütterung. Weiter sehen wir, daß in dem überwiegenden Teil der mitgeteilten Beobachtungen die epileptischen Erscheinungen innerhalb zweier Jahre nach der Verletzung zum Ausbruch kommen, wobei wir noch die Fälle ausscheiden müssen, in denen ein einmaliger Anfall direkt nach dem Trauma auftrat und später völlige Heilung erfolgte. Es finden sich aber auch vereinzelte Angaben, die über freie Intervalle von mehr als 20 Jahren berichten.

Die Symptomatologie ist außerordentlich bunt, neben den generalisierten Anfällen, die sich in nichts von denen der genuinen Epilepsie unterscheiden und wie diese zu einem Status epilepticus führen können, finden sich Anfälle vom *Jackson*'schen Typus, Absencen, Petit Mal und epileptische Äquivalente wie Kopfschmerzen, Schwindel und dergleichen. Die verschiedenen Bilder können sich bei einzelnen Kranken vermischen, sie können gleichzeitig auftreten oder aber erst im Laufe der Zeit ineinander

übergehen. Dabei ist der genauen Lokalisation der Verletzung eine weitgehende Bedeutung beizumessen. Pathologisch-anatomisch kann noch nicht von einem genau umschriebenen Bild der Epilepsie gesprochen werden. Neben den Residuen einer Verletzung, wie den Narben, Zysten, Verwachsungen, Abszessen etc., finden sich die gleichen Veränderungen, die wir im Gehirn des genuinen Epileptikers auffinden können, wie Sklerosen und Gliosen, öfters an bestimmten Praedilektionsorten. Wir wissen, daß alle diese Veränderungen aber nicht als pathognomisch für die Epilepsie angesehen werden dürfen, da sie sich auch bei anderen Erkrankungen des Zentralnervensystems finden (*Spielmeyer*, *Volland*), und da sie in sehr ausgeprägten Fällen von Epilepsie wiederum vollkommen fehlen können. Die Frage, wie weit diese eben erwähnten Gewebsreaktionen Ursache oder Folge des epileptischen Anfalles sind, steht heute noch offen.

Die im folgenden beschriebene Beobachtung einer traumatischen Spätepilepsie führte zu mehreren bemerkenswerten Befunden in klinischer und pathologisch-anatomischer Hinsicht, die zur Klärung der oben angeführten Fragen beitragen können. Es handelt sich um eine Hirnschußverletzung bei einem achtjährigen Kind, die ausheilte. Nach einem 14jährigen, symptomfreien Intervall kam es zu einem erstmaligen epileptischen Anfall, der in einen zwei Tage dauernden Status epilepticus mit letalem Ausgang überging.

Aus den **Krankengeschichten** entnehmen wir folgendes: M. St. erhielt am 5. 7. 1925 als achtjähriges Mädchen infolge einer Unvorsichtigkeit ihres Bruders einen Kopfschuß aus einem Flobertgewehr. Die Kugel durchschlug dabei zuerst eine Fensterscheibe. Das Kind brach sofort lautlos zusammen und wurde vom zugezogenen Arzt in bewußtlosem Zustande in die chirurgische Klinik der Universität Basel (damaliger Vorsteher Prof. Hotz) eingeliefert. Dort konnte folgender Befund erhoben werden: Aussehen blaß, Augen geschlossen, das Kind reagiert auf Anruf und gibt seinen Namen und Alter richtig an. Die mittelweiten Pupillen reagieren auf Licht. Unter der Conjunctiva corneae finden sich beidseits kleine Ecchymosen. Auf der rechten Stirnseite befindet sich eine erbsengroße, blutende Einschußöffnung mit einem fünffrankenstückgroßen Hämatom in der Umgebung. Zeitweise entleeren sich mit dem Blut kleine weiße Gehirnbröckel. Rechts oberhalb des Jochbogens findet sich praeauriculär ein ebenso großes, ziemlich druckempfindliches Haematom. Die Haut in diesem Gebiete ist aber nicht verletzt. Herz: Töne rein, Aktion regelmäßig, Frequenz normal, kein Druckpuls. Die Extremitäten werden frei bewegt. Reflexe normal. Das Röntgenbild zeigt die Kugel in der Höhe des oberen Orbitalrandes, ungefähr über dem rechten Ohr, an der Stelle des erwähnten Haematomes. Der Einschuß ist auf dem Röntgenbild an einem kleinen Bleidepot deutlich erkennbar. Ferner erweist sich der Schußkanal und dessen Umgebung ebenfalls mit kleinen Bleipartikeln vollgespickt. Bei der noch am gleichen Tage ausgeführten Operation findet sich nach Zurückklappen der Haut in der Gegend der Einschußöffnung eine rundliche, etwas unregelmäßige Öffnung von ca. 2 cm Durchmesser. In der Tiefe dieses Knochendefektes sieht man die fast ebenso große Einschußwunde am Gehirn, aus der etwas Hirnsubstanz hervorquillt. Der Knochenriß wird nun soweit abgetragen, daß überall die Dura freiliegt. Während dieser Manipulation entleert sich aus der Hirnwunde ein etwa 10 cm langes, dünnes Gerinnsel, dem nachher eine leichte Blutung folgt. Nach Abdichten der Haut mit einem Gazestreifen wird gegen die Hirnwunde ein kleines Drain eingeführt und die Dura

durch eine zweite tieferliegende Mêche abgedichtet. Über diesen Mêchen wird die Haut durch einige Situationsnähte fixiert. Daraufhin wird die Gegend des Ausschusses durch einen Hautschnitt freigelegt. Die Kugel befindet sich oberhalb der Ohrmuschel dicht unter der Haut und wird entfernt. Im Knochen sieht man einen etwa 1,5 cm langen und nur wenige Millimeter breiten unregelmäßigen Spalt, von dem aus nach allen Seiten Bruchlinien ausstrahlen. Die einzelnen Knochenfragmente sind gegeneinander versperrt. Der Defekt wird wieder vergrößert, bis die Dura übersichtlich freiliegt. Die Hirnsubstanz quillt auch hier über das Niveau der Dura hervor und ist haemorrhagisch durchsetzt. Die Wunde wird gleich behandelt wie die vorhergehende. Nach der Entfernung der Drains floß noch reichlich Liquor ab, bis sich die Wunden per secundam geschlossen hatten. Das Kind war während dieser Zeit munter und fühlte sich subjektiv wohl. Auch objektiv konnten keinerlei Befunde erhoben werden.

Fünfeinhalb Wochen nach dem Unfall erfolgte die Entlassung. Das Kind war vollkommen beschwerdefrei, nur über den Narben war die Hirnpulsation noch deutlich. Eine Untersuchung drei Wochen nach der Entlassung ergab eine forschreitende Heilung. Nach Angaben der Eltern und Bekannten der Patientin fühlte sich das Kind von nun an sehr wohl. Weitere Krankheiten traten nicht auf. Die Verletzung hinterließ keinerlei Beschwerden, die auf einen krankhaften Prozeß im Gehirn schließen lassen konnten.

Am 4. 12. 1939, d. h. 14 Jahre später, klagte die Patientin, die bei Bekannten zu Besuch weilte, über Kopfschmerzen und allgemeines Unwohlsein. Als drei Tage später Fieber auftrat, wurde ein Arzt zugezogen, der folgenden Befund erheben konnte: Pharyngitis, Temperatur 38,6; Puls 92, regelmäßig, gut gefüllt, nicht abnorm gespannt; Pupillen- und Bulbusbewegungen normal, Reflexe normal, kein abnormer Urinbefund. Am Abend fühlte sich die Patientin besser. Als man sie aber am nächsten Morgen wecken wollte, fand man sie in einem epileptischen Anfall. Der Anfall dauerte ungefähr anderthalb Minuten, nachher blieb die Patientin bewußtlos. Der rasch herbeigerufene Arzt fand sie mit blutigem Schaum vor dem Munde, das Gesicht bläulich, die Atmung angestrengt. Zeitweise traten klonische Zuckungen in der Kopf-, Hals- und Armmuskulatur auf. Die Patientin wurde sofort als Notfall mit der Diagnose Jackson'sche Epilepsie in das Kantonsspital Liestal eingewiesen. Während des Transportes im Auto bekam sie 3 weitere generalisierte Anfälle. Der Aufnahmestatus in der Heil- und Pflegeanstalt Liestal (Vorsteher Dr. Stutz) am 8. 12. 1939, 10.30 Uhr, lautete: Komatös röchelnde, laut hörbare und angestrengte Atmung, Schaum vor dem Munde, hoch cyanotisches Gesicht und Ohren. Hypotonie der Muskulatur. Die Augen sind geschlossen, die Pupillen reagieren nicht auf Licht. Sämtliche Reflexe sind erloschen. Plötzlich tonischer Krampf der rechten Körperhälfte von ca. 20 Sekunden Dauer, dann unregelmäßige Zuckungen in diesem Gebiet. Die Atmung wird immer angestrengter, die Cyanose verstärkt sich dauernd. Therapie: Coffein, Coramin intravenös, Lumbalpunktion, Chloralhydratlösung. Ungefähr 15 Minuten nach der Einlieferung folgt ein typischer, großer, epileptischer Anfall, der ca. eine Minute dauert. In den nächsten Stunden traten noch zwei typische große Anfälle auf, daneben in kurzen Abständen mehrere Minuten lang dauernde, unregelmäßige, klonische Zuckungen der rechten Körperhälfte, Deviation conjugée nach rechts. Nachmittags des gleichen Tages traten keine Anfälle mehr auf. Um 16 Uhr begann die Patientin zu reagieren, sie gab kurze sinngemäße Antworten und führte Befehle aus. Dieser Zustand hielt auch abends noch an. Sie war aber hochgradig schwer besinnlich und wies eine komplette retrograde Amnesie auf. Temperatur am Abend 38 Grad, der Puls von 132 war klein und regelmäßig. In der Nacht reagierte die Patientin auf Anruf noch mit Augenöffnen, sprach aber kein Wort mehr. Dieser Zustand hielt auch am nächsten Morgen noch an. Dazwischen kam es zu starker Cyanose mit fadenförmigem Puls, was jeweils jedoch nur wenige Minuten dauerte. Therapie: Herz- und Gefäßmittel, Kochsalz- und Traubenzuckerinfusionen. Am Nachmittag und Abend reagierte die Patientin nur noch schwach auf Anruf. In dieser Zeit traten auch wieder mehrere leichte und einige schwerere Anfälle auf. Um 22 Uhr wurde die Patientin komatös. Nun wurden die Anfälle immer häufiger und die Cyanose nahm beständig zu. 10 Stunden nach Eintritt

des Komas kam es zum letalen Ausgang unter den Zeichen eines zunehmenden Lungenödems. Im Laufe der 34 letzten Stunden waren im ganzen 12 kleine und 22 große Anfälle gezählt worden. — Die Obduktion der Leiche am folgenden Tag ergab:

Sektionsprotokoll im Auszug, SN. 1052—39, Obducent: Dr. Scheidegger.

Leiche einer ebenmäßig gebauten, jungen Frau in ausgebildeter Totenstarre. Die beiden Brustdrüsen groß. Bauchdecken in Thoraxniveau. An den abhängigen Körperpartien finden sich schlecht wegdrückbare, grau-rötliche Leichenflecken. Die beiden Pupillen sind mittelweit, rund, gleich. Die Zähne sind zum Teil defekt, zum Teil Prothesen.

Die Muskulatur am Stamm ist kräftig ausgebildet und ziemlich stark durchblutet. Die Brustdrüsen fest, faserig. Bei Eröffnung des Abdomens ist das wenig fetthaltige Netz nach unten geschlagen, Uterus mittelgroß, derb. Die Leber schneidet mit dem Rippenbogen ab. Milz handbreit oberhalb dem Rippenbogen. Zwerchfellstand rechts 3., links 4. ICR. Rippenknorpel gut schneidbar. Bei Eröffnung des Brustkorbes stehen die Lungen zwei Querfinger weit auseinander, sie sinken nicht zurück. Thymus ordentlich groß, von Fettgewebe durchwachsen. Das Herz entspricht der Leichenfaustgröße, es enthält in den Kammern und in der Aorta pulmonalis flüssiges Blut. Alle Klappen sind zart, sie bewegen sich leicht im Wasserstrahl. Die Mitralis zeigt einen etwas verdickten Schließungsrand. Die Aorta weist feine gelbliche Flecken auf. Kranzgefäße zart. Myocard dunkelbräunlich, wenig durchblutet. Die linke Lunge ist groß, stark gebläht, besonders in den Randabschnitten. Auf Schnitt ist das Lungengewebe saft- und blutreich. Mit dem Messer läßt sich ziemlich viel schaumige, blutige Flüssigkeit abstreifen. Im Unterlappen ist das Gewebe etwas fleckig, in den Spitzenteilen zum Teil dunkler. Paravertebral ist der Blut- und Saftgehalt stark erhöht. In den Bronchien finden sich bräunlich-rote, schleimige Massen. Die Mucosa ist gerötet. Lymphdrüsen feucht und klein. Die rechte Lunge ist stark gebläht. Fingereindrücke bleiben bestehen. Auf Schnitt ist das Gewebe ziemlich blut- und saftreich. Der Luftgehalt ist teilweise erkennbar. Mit dem Messer läßt sich eine schaumige, blutige Flüssigkeit abstreifen. Im Unterlappen ist das Gewebe dunkel, fest. Paravertebral ist der Blutgehalt erhöht. Die Bronchien zeigen eine gerötete Mucosa, sie sind mittelweit. Die Lymphdrüsen im Hilus sind von schwarzem Pigment durchsetzt, gut schneidbar. Die Milz ist mittelgroß, schlaff, grau-rot, Pulpa fest. Die Leber ist flach, schlaff, Läppchenbau deutlich, Parenchym bräunlich. Die groben Gallenwege sind durchgängig. Nieren und Nebennieren mittelgroß, blutreich. Die Uterusmuskulatur feucht, Uterus leicht aufgequollen, die Mucosa löst sich ab. Im rechten Ovarium Corpus luteum mit zentraler Durchblutung. Bauchaorta zart, fleckenlos. Halsorgane: Speiseröhre glatt, in den Tonsillen finden sich links kleine Pfropfbildungen. Follikelapparat am Zungengrund in kräftiger Ausbildung. Trachea leicht gerötet. Lymphdrüsen der Bifurkation klein. Schilddrüse ziemlich klein und fest. Magen- und Darmkanal zeigt eine zarte Schleimhaut, vereinzelt finden sich feine Blutungen im Duodenum.

Das Rückenmark wird von vorne her ein Stück weit herauspräpariert. Die Liquorflüssigkeit klar. Das Rückenmark ist zum Abtasten gleichmäßig fest. Es wird der äußerlich völlig symmetrische Schädel eröffnet. Man kann in dem Frontalbein wenig rechts neben der Medianlinie und im gleichseitigen Temporalbein ein Querfinger unter der Ohrmuschel einen einfrankenstückgroßen Defekt feststellen, der teilweise durch Knochen, teilweise nur häutig bedeckt ist. Die Dura haftet hier fest an. Nach Abziehen der Dura von der Schädelbasis läßt sich in der hintern rechten Schädelgrube eine Fraktur erkennen, die gegen die Spitze der Felsenbeinpyramide zu reicht. Eine zweite, unregelmäßige, aber nicht mehr bewegliche Fraktur findet sich in der mittleren Schädelgrube, der Felsenbeinpyramide entlang laufend. Das Felsenbein ist ziemlich stark pneumatisiert.

Das Gehirn ist feucht, groß und etwas gequollen. An seiner Basis läßt sich rechts im Frontal- und Parietalhirn eine Verschmälerung der Rinde mit gelblicher Verfärbung feststellen (Abb. 1). Es ist die Gehirnmasse hier etwas eingesunken. Mit der Sonde ist ein feiner Kanal leicht zu verfolgen, der vom Frontalpol gegen die Parietalrinde ver-

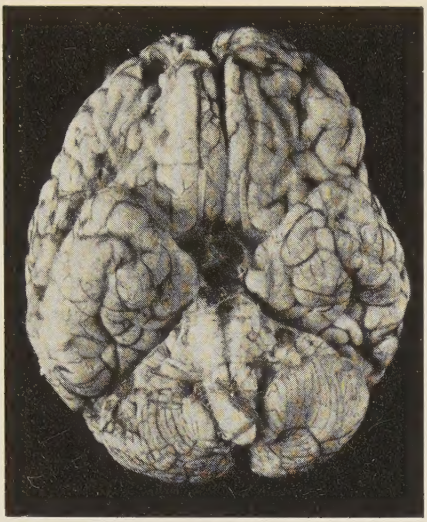

Abb. 1.

Gehirnbasis nach Formolhärtung. Verschmälerung und narbige Einziehung im Bereiche des Frontalhirnes. Temporalpol der gleichen Seite unverletzt.

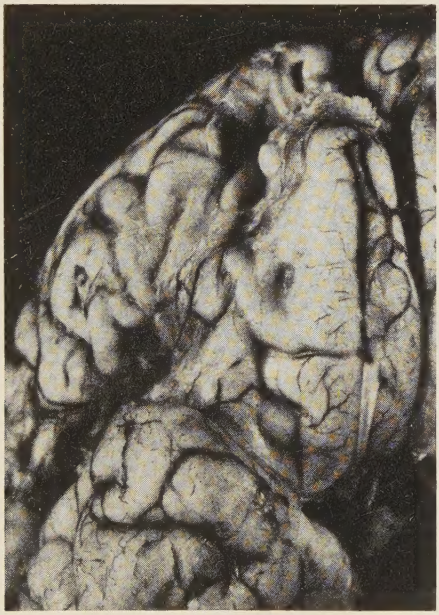

Abb. 2.

Basis des rechten Frontalhirns nach Formalinhärtung. Starke narbige Einziehung und Rinnenbildung im Frontalhirnpol oberhalb des Temporalpoles verlaufend. Deutliche Verdickung der weichen Hirnhaut.

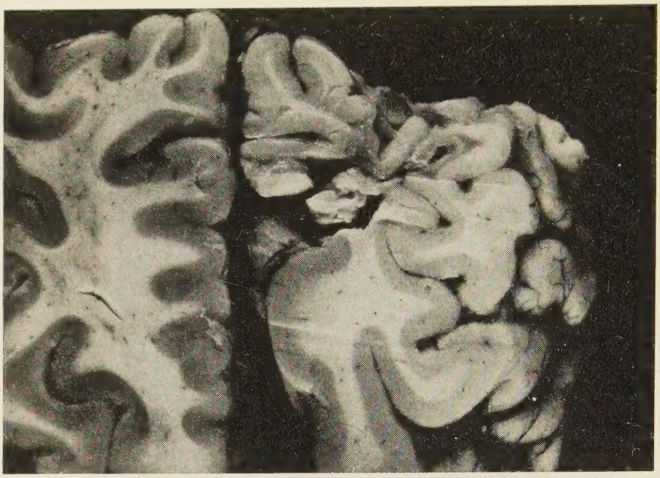

Abb. 3.
Frontalscheibe durch die beiden Stirnhirnpole. Starke narbige Einziehung der Basis des rechten Poles mit unregelmäßiger Verschmälerung der Rinde. Deutliche Asymmetrie der beiden Hemispären.

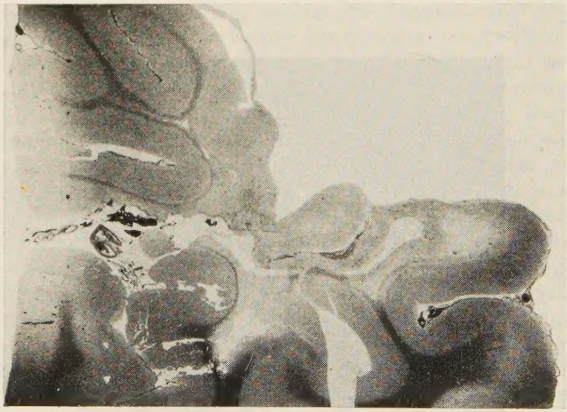

Abb. 4.
Frontalscheibe, Übersichtsbild. Narbige Veränderung der Cortex mit starker Verdickung der Leptomeninx. In der Tiefe längliches Knochenstück in der Nähe eines Gefäßes. Celloidinübersichtpräparat. Van Gieson-Färbung.

läuft. Teilweise ist über diesem Kanal nur eine derbe, bindegewebige Membran festzustellen, die teils leicht bräunlich verfärbt ist (Abb. 2). Die basalen Hirngefäße sind zart.

Das Gehirn wird erst nach vollkommener Härtung in Formol in Scheiben zerlegt. Die Brücke ist schmal, die Kleinhirnkonfiguration symmetrisch. Das Kleinhirnmark ist schmal, der Nucleus dentatus erscheint eher groß. Hier finden sich ziemlich viel Blutpunkte. Die Läppchen der Kleinhirnrinde sind überall gleichmäßig ausgebildet, es sind keine verschmälerten Abschnitte zu erkennen. Das Ependym am Boden des 4. Ventrikels ist zart. Auch in der Brücke sind die Blutpunkte teilweise ziemlich zahl-

reich. In dem fixierten Material sind die Oliven schlecht erkennbar. Die Blutpunkte im verlängerten Mark sind weniger deutlich durch die Fixation. Im Großhirn tritt die rechte Frontalhirnpartie gegenüber der linken etwas zurück. Hier lassen sich verschmälerte, gelbliche Rindenpartien nachweisen (Abb. 3). Der Schußkanal hat auch den Schläfenlappen zum Teil gestreift, so daß der rechte Temporallappen kleiner erscheint als der linke. Die Narbenbildung an der Basis des Frontalhirns ist sehr deutlich erkennbar. Die weichen Hirnhäute sind hier etwas getrübt. In den Frontalschnitten kann im Gebiet des Kanales ein hartes, 14:6:2 mm messendes Knochenstück nachgewiesen werden, das überall abgerundet ist. In einer zweiten Scheibe, noch vor den Stammganglienkernen, fällt die Asymmetrie der beiden Hemisphären auf. Es sind hier die basalen und vor allem die seitlichen Abschnitte geschwunden (Abb. 4). Man kann hier einen spaltförmigen Kanal nachweisen, der an einer Stelle seiner größten Ausdehnung 15:3 mm mißt. Der Kanal selbst, in dem sich ganz feine bindegewebige Stränge von einer Wand zur andern ziehen, ist in der äußersten Schicht gelblich verfärbt. In einer weiteren Umgebung ist ein mehr grauer (markloser?) Bezirk erkennbar.

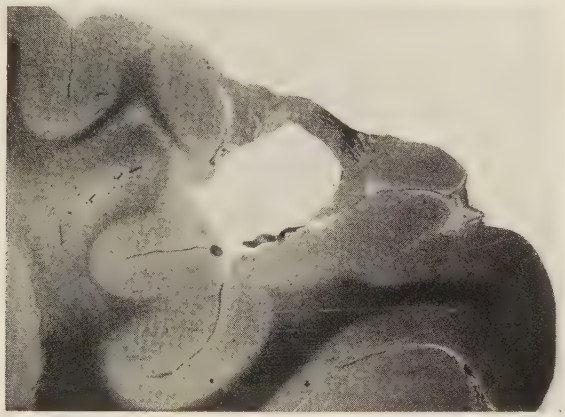

Abb. 5.

Fast kreisrunder Schußkanal. Starke Verdickung der weichen Hirnhaut und unregelmäßige Verschmälerung der Cortex in der Umgebung. Schmale, eben erkennbare Knochenspange in der Wand des Kanales. Celloidinübersichtspräparat. Van Gieson-Färbung.

An der Stelle, an der der Kanal gegen die Cortex angrenzt, ist die letztere Schicht noch undeutlich erkennbar, sie ist oft schmal und narbig. In der Höhe der Stammganglienkerne läßt sich der Schußkanal noch erkennen, er besteht hier aus einem runden Gang (Abb. 5). Im weiteren Verlauf geht der kreisrunde, nicht ganz bleistiftdicke Kanal unter der Insel durch. Makroskopisch ist eine Schädigung der Inselrinde nicht bestimmt festzustellen. Wesentliche Veränderungen, Blutungen oder Verschmälerungen finden sich hier nicht. In der Höhe des Chiasma opticum kann man in der Rinde des Temporalhirns den Schußkanal wiederum deutlich nachweisen. Die Rinde ist verschmälert. Der Einschuß läßt sich in der Pars orbitalis des Gyrus frontalis inferior bestimmen. Der Schußkanal zieht sich durch die untern Teile des Gyrus centralis anterior und posterior und durch das obere Gebiet des Gyrus temporalis superior. Der Ausschuß liegt in der Fissura cerebri lateralis. Im Bereich der stark narbig veränderten Stirnhirnpartie läßt sich eingeschlossen in weiße, etwas faserige Gewebsmassen, ein etwa 3:1 mm großes, flaches, hartes, dunkles Bröckel feststellen. Bei Lupenbetrachtung kann man an diesem grau-schwärzlichen Stück verschiedene Flächen und Furchen feststellen. Beim Anrauhen erkennt man hier Metallglanz.

Ein Stück aus der Einschußgegend mit dem vermutlichen Metallstück und eine Partie des Schußkanals aus der Temporalgegend werden spektroskopisch untersucht. Dabei ergibt sich, daß es sich bei dem eben erwähnten dunklen Bröckel um reines Blei handelt. In der Gehirnprobe aus dem Einschußgebiet findet sich unmittelbar an der Einschußstelle viel Blei im Gewebe verteilt, während an weiter entfernten Stellen der Bleigehalt rasch abnimmt. In der Gehirnprobe aus dem Schußkanal der Temporalgegend ist kein Blei mehr nachweisbar.

Histologische Untersuchung des Zentralnervensystems. Es wurden von der verletzten und unverletzten Seite die für eine histologische Untersuchung üblichen Stellen entnommen, außerdem wurden einige Partien aus dem traumatisch geschädigten Gehirngewebe in größeren Übersichtspräparaten untersucht. Drei Stellen aus dem Schußkanal, die in Zelloidinübersichtsschnitten kontrolliert wurden, ergeben:

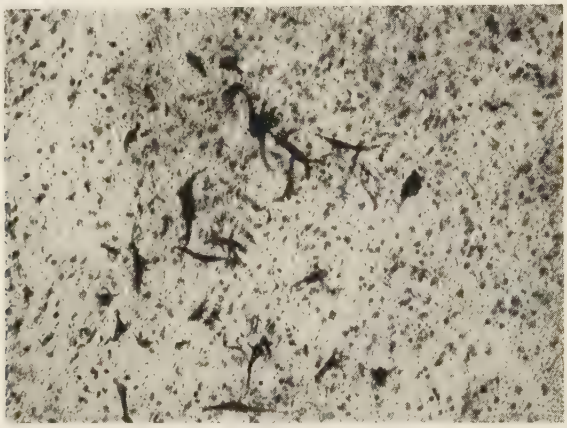

Abb. 6.

Gruppe verkalkter Ganglienzellen in der Nähe des Schußkanales. Teilweise sind die Zellen in unregelmäßiger Lagerung. Nißl-Färbung. Mittlere Vergrößerung.

Bereich des Einschusses (Abb. 3): Hier finden sich stark narbig umgeänderte Windungen, die im ganzen verschmälert sind und deren zelliger Aufbau ungeordnet erscheint. Im Nißl-Präparat sind die einzelnen Schichten der Cortex nicht mehr zu unterscheiden. Im verschmälerten Bereich fehlen die Ganglienzellen zum Teil völlig, oder es sind umschriebene Erbleichungen vorhanden. Die gliösen Zellen scheinen teilweise gewuchert, die Hirnhäute sind im Bereich dieser Narbe verbreitert. Es kommt zur Vermehrung an kollagenen Faserzügen, vor allem im Bereich der Gefäße. Hie und da dringen von den Gefäßen einzelne feine Stränge von kollagenen Bindegewebsfasern in die Tiefe. An mehreren Orten kann man im Gebiet der erwähnten Narbenbildungen — oft in die Cortex eingelagert und hier von Narbengewebe umschlossen — Knochenbildungen erkennen. Es handelt sich dabei um organoid gebautes Knochengewebe, das kompakt gestaltet ist und nur schmale Markräume aufweist. Dieses Knochengewebe ist außerdem im Bereich der erwähnten bindegewebigen Granulationen vorhanden, vor allem findet es sich in Umgebung reichlicher Gefäße. Im van Gieson bild ist deutlich erkennbar, wie um die verlagerten Knocheninseln das kollagene Bindegewebe vermehrt ist. In den stark narbig umgewandelten Stellen dringen kollagene Fasern auch in die Cortex ein. In einzelnen Präparaten kann man erkennen, wie das oben angeführte Knochengewebe nicht nur in den narbigen Hirnhäuten und in den Granulationsbildungen eingelagert ist, sondern wie dasselbe auch

in das Hirngewebe eindringt. Die Umgebung solcher in das Hirngewebe verlagerter Knochenstückchen weist frische Blutungen und außerdem auch Blutpigmentablagerungen auf. Die Blutpigmentablagerung ist jedoch eine nicht sehr intensive, vor allem ist es möglich, größere Knocheninseln nachzuweisen, ohne daß hier wesentliche Hämosiderinablagerungen vorhanden wären. Neben einzelnen größeren Knocheninseln finden sich kleine, spangenförmige Knocheneinlagerungen. Das narbig umgeänderte Gewebe zeigt eine Vermehrung an Entzündungszellen; öfters ist die Glia diffus vermehrt. In der Umgebung der Gefäße ist vor allem eine Vermehrung an hämatogenen Entzündungszellen vorhanden. Es besteht hier eine symptomatische Entzündung, ein Prozeß, der jedoch nur auf die Narbenherde beschränkt ist. Im Gebiet dieser am stärksten narbig veränderten, d. h. geschrumpften und entzündlich infiltrierten Stellen finden sich Ganglienzellen mit Verkalkungen. Neben Formen mit feiner Kalkbestäubung sind auch grobe Kalkschollen in den Zellen eingelagert (Abb. 6). Es sind hier derartige Zellelemente stark degenerativ verändert. Die Dendriten sind plump, mehrfach finden sich die Zellen in heterotoper Lagerung. Es sind vereinzelt auch kleine Psammomkörner vorhanden, vor allem in den Hirnhäuten. Im Bereich der erwähnten Verkalkung der Ganglienzellen ist auch ein vermehrter Gewebsabbau mit Fettkörnchenzellen noch vorhanden.

In den mittleren Abschnitten des Schußkanales (Abb. 5), der schon makroskopisch als deutlicher Gang erkennbar ist, sind, allseitig von Hirngewebe umgeben, gegen die Rinde zu nur noch schmale Säume von der Cortex erhalten. Es ist hier auch die Leptomeninx in verbreiterter Schicht feststellbar, wobei sich wiederum entzündliche Reaktionen feststellen lassen. Die Gefäße sind weit, hyperämisch; auch in der benachbarten Gehirnrinde, d. h. in den gesamten Randabschnitten des Schußkanales, zeigen sie eine deutliche Hyperämie, wobei sich auch da wiederum degenerative Reaktionen verschiedenster Form erkennen lassen. In der Rinde, in Nachbarschaft des Schußkanales, ist eine Vermehrung der Stäbchenglia ausgesprochen. Einzelne Ganglienzellen sind verkalkt, wobei diese Elemente oft unregelmäßige Form zeigen mit plumpen Zellausläufern. Auch da lassen sich kleine, rundliche, geschichtete Konkremente in der verbreiterten Leptomeninx nachweisen. Zudem sind auch hier Knocheneinlagerungen und zwar an verschiedenen Stellen, vorhanden. Einzelne liegen unmittelbar im Gebiete des Schußkanales und bilden zum Teil kleine Lamellen, die die Innenseite des Ganges stellenweise auskleiden. In der ganzen Umgebung des Kanales finden sich weite, große Gefäße, die stark durchblutet sind. Vor allem das ganz außen gelegene, narbige Gewebe und auch die Meninx zeigen diffuse Blutungen, wobei sich derartige Blutungen im Gewebe selbst finden, besonders an Stellen mit der schon erwähnten symptomatischen Entzündung.

Im Gebiet des Ausschusses ist ähnlich wie in den eben beschriebenen Abschnitten ein deutlicher Kanal im Hirngewebe festzustellen, in dessen Umgebung einmal die schon erwähnte starke Hyperämie des Hirngewebes und dann die deutliche Narbenbildung sichtbar ist. Die entzündlichen Reaktionen finden sich in gleicher Form wiederum in dem narbig umgeänderten Gewebe. In ziemlich weiter Umgebung im Bereich des Kanales sind hier größere Gruppen von verkalkten Ganglienzellen festzustellen, wobei wieder auffällt, wie diese Zellen ganz unregelmäßig gelagert sind. In einzelnen solchen Elementen sind noch Kerne feststellbar, andere sind diffus mit Kalksalzen imprägniert. An solchen Orten ist auch ein deutlicher Gewebsabbau mit Fettkörnchenzellen und eine Vermehrung an protoplasmatischer Glia vorhanden. Es sind nicht selten an diesen Orten einzelne Gewebsfasern festzustellen, die gleichfalls verkalkt sind, wobei es sich teilweise wohl um Fasern der protoplasmatischen Glia handelt. Daneben sind auch die Hortegagliazellen deutlich gehäuft. Im Schußkanal selbst, an das narbige Gewebe angrenzend, findet sich ein Knochenstück von gleichmäßiger, kompakter Struktur. Nur in den Randzonen dieses Bröckels sind Umbauerscheinungen festzustellen. Im Gebiete der Ausschußgegend lassen sich im van Gieson-bild vereinzelt wiederum feine narbige Umwandlungen nachweisen, wobei sichtbar ist, wie eine dichte Durchsetzung des Hirngewebes mit kollagenen Bindegewebsfasern in einem kapillarreichen Granulationsgewebe vorhanden ist.

Die Präparate zur Darstellung der faserbildenden Glia nach *Holzer*, zeigen, daß im Mark in weiter Umgebung des Schußkanales eine sehr dichte Fasergliose vorliegt. Es kommt hier zur Entwicklung eines dichten Filzes protoplasmatischer Glia, der sich vor allem auch subcortical in den nächstgelegenen Windungen — auch solchen, die makroskopisch nicht atrophisch erscheinen — weiter fortsetzt. Bei einer Eisenfärbung kann man Hämosiderinpigment, meistens phagocytiert, in dem schon beschriebenen Narbengewebe feststellen. Zum Teil ist das Pigment auch in Gefäßwandzellen gespeichert. Eigenartig ist, daß auch in den Ganglienzellen, die teilweise die schon erwähnte Verkalkung aufweisen, gleichfalls Eisenpigment eingelagert ist. Leichte Hämosiderinbestäubungen finden sich übrigens auch noch ziemlich entfernt in der Neuroglia, wobei auch da teilweise wieder in den Gefäßwandzellen stärkere Einlagerungen vorliegen.

Verschiedene Schnittpräparate der übrigen untersuchten Gehirnpartien:

Die Kleinhirnrinde ist gleichmäßig breit, ohne daß irgendwo in der Rinde oder im Mark eine Verschmälerung oder eine Verdichtung festzustellen wäre, auch eine Strauchwerkbildung läßt sich nicht nachweisen. Der Nucleus dentatus ist gleichmäßig gestaltet, Zellausfälle fehlen, auch Degenerationen sind nicht feststellbar. Im verlängerten Mark kann man im Bereiche der Olive zum Teil eine gewisse Unregelmäßigkeit in der Anordnung des Zellbandes nachweisen. Es finden sich Stellen, die etwas zellärmer erscheinen wie andere. Doch fällt auf, daß hier keine wesentlichen Degenerationen vorliegen. Auch im Sudanpräparat ist keine Veränderung des Lipoidgehaltes der verschiedenen Zellformen nachzuweisen. Es scheinen im ganzen überhaupt nur wenige Lipoide in diesen Elementen eingeschlossen zu sein. In den Markscheidenpräparaten sind gar keine Ausfälle festzustellen.

Die Stammganglien zeigen in den verschiedenen Gruppen von Ganglienzellen nirgends degenerative Umänderungen oder gliöse Reaktionen in Form von Knötchenbildungen. Im Hypothalamus und in der Substantia nigra ist das Zellbild unverändert. Die Gefäße und das Ependym sind zart.

Das Ammonshorn links zeigt im Ganglienzellband, ähnlich wie es schon in der Olive beschrieben worden ist, Partien, die etwas zellärmer erscheinen, allerdings ohne daß hier vollkommene Zellausfälle bestehen würden oder gliöse Wucherungen vorhanden wären. Die Markscheiden sind gleichmäßig erhalten. Auch im Sudanpräparat sind Abraumerscheinungen nicht vorhanden. Auf der rechten Seite ist im ganzen Verlauf das Ammonshorn wiederum als unverändert zu bezeichnen. Ausfälle fehlen auch hier vollkommen, nur selten sind kleine Erbleichungsherde zu finden. Das Markscheidenbild ist wiederum intakt.

Im Rückenmark zeigt das Nißlbild gut erhaltene Ganglienzellen ohne gliöse Vermehrung. Umänderungen bei der Lipoidfärbung oder im Bereich des Markscheidenkegels liegen nicht vor.

Die pathologisch-anatomische Diagnose lautet: Traumatische Spätepilepsie im Anschluß an eine vor 14 Jahren erlittene Schädelverletzung mit Flobertgewehr (Schädeldurchschuß). Alter, tangential verlaufender Schußkanal im Gehirn, vom rechten Stirnpol an der Gehirnbasis bis zum Parietalhirn verlaufend. Einschuß etwas rechts von der Medianlinie an der Basis der Stirne mit feiner Narbenbildung der Haut an dieser Stelle, Ausschuß ein Querfinger oberhalb der rechten Ohrmuschel. Plaques jaunes an der Hirnbasis. Progressive Narbenbildung des Hirngewebes im Gebiet des Schußkanals mit symptomatischer Entzündung, Fasergliose, Blutungen, Ganglienzellverkalkungen. Zeichen von frischer Hirnschwellung. Akuter vorwiegend zentraler Tod. Stauung beider Lungen bei Lungenödem.

Stauung der Nieren und der Leber. Stauungstracheobronchitis. Erschlaffung des rechten Herzens mit Dilatation. Randemphysem beider Lungen. Geringe Lockerung der Milz. Status menstruationis. In Rückbildung begriffenes Corpus luteum des rechten Ovars. Pfropfbildungen der Tonsillen, leichte Stauung des Rachenringes.

Zum besseren Verständnis der nachfolgenden Besprechung unserer Beobachtung sollen vorerst noch die wichtigen Vergleichsfälle aus der Literatur angeführt werden. Diese entstammen folgenden Arbeiten: *Katzenstein:* Beitrag zur Frage der traumatischen Epilepsie (Fall 1 bis 3), *Förster-Penfield:* Der Narbenzug am und im Gehirn bei traumatischer Epilepsie etc. (Fall 4 bis 7), *Tilmann:* Zur Pathogenese der Epilepsie (Fall 8 und 9), *Marchand-Courtois:* Anatomisch-klinische Betrachtung eines Falles von traumatischer Epilepsie (Fall 10), *Scholz:* Über die Entstehung des Hirnbefundes bei Epilepsie (Fall 11 und 12). Es handelt sich bei den beiden letzten Fällen um deutliche histologische Reaktionen nach Tod im Status epilepticus, ohne daß vorher ein Trauma stattgefunden hätte. Beide Patienten litten schon mehrere Jahre an epileptischen Anfällen.

Erster Fall. Messerstichverletzung durch Haut und Knochen ins Gebiet der hintern Parietalrinde. Operation. Anfänglich Aphasie und rechtsseitige Lähmung. Sechs Monate später erster epileptischer Anfall, der mit Schütteln des rechten Armes beginnt und nachher zur Bewußtlosigkeit führt. Sechs Jahre nach dem Unfall wird erneut eine Operation vorgenommen, die links in der praefrontalen und motorischen Region diffuse Verwachsungen von Dura und Cortex neben einer Hirnzyste ergibt. Nach der Operation Heilung. Histologisch fand sich eine Pia-Hirnnarbe, die eine stark verdickte Piaplatte zeigt. Diese ist mit dem Hirn fest verlötet und zeigt massenhaft Blutpigment, das in Körnchen- und Gitterzellen liegt, teilweise auch in und um die Gefäße herum. Sehr starke mesenchymale Sprossung, die in die Tiefe eindringt. Die Struktur der oberflächlichen Rinde ist vollkommen aufgelöst. In der Umgebung dieser Narbe, zum Teil auch in ihr selbst, sind lymphozytäre Infiltrate nicht selten anzutreffen. In der Nachbarschaft dieser Pia-Hirnnarbe starke Rindenveränderungen, die Architektur der Rinde stark gestört, viele Ganglienzellen im Zustand der schweren Zellerkrankung: Vascularisierung, Quellung der Zellen mit Homogenisierung des Zytoplasmas, bröckeliger Zerfall der Achsenzylinder und auch der Zellen selbst. Geringe mesenchymale Aktivität. Eisenpigment nachweisbar.

Zweiter Fall. Schweres Trauma im 5. Lebensjahr. Klaffender Knochendefekt. Nach einem Monat ein einziger epileptischer Anfall. Dann 15 Jahre absolut freies Intervall. Nachdem die Patientin einen Tag lang eine Arbeit ausführte, bei der sie den Kopf stark nach unten neigen mußte (Narbenzug, Liquorverschiebung?) bekam sie in der folgenden Nacht wieder einen Anfall. Es folgten dann in den nächsten zwei Monaten drei weitere und nach einem Jahr wieder drei Anfälle. Tod nach versuchter Kontrastdarstellung im Status epilepticus. Sektion: In der Höhe des Nucleus caudatus Verschmälerung der Rinde mit einem kraterförmigen Defekt. Unter der Rinde ein zystischer Hohlraum, der bis an das Vorderhorn reicht. Dieses ist deutlich erweitert. Die Zyste umfaßt das frontale Marklager der 2. und 3. Windung, einschließlich des vorderen Abschnittes der inneren Kapsel. Der Kopf des Nucleus caudatus ist frontal ebenfalls etwas usuriert. Das ganze rechte Frontalhirn ist etwas reduziert. Histologisch stellt sich die Dura über dem rechten Frontalhirn als eine stark verdickte narbige Platte dar, die mit Pia und Hirnoberfläche vollkommen verlötet ist. Dura und Pia

bestehen aus einem derben, kernarmen Bindegewebe. Die Arachnoidalgefäße sind auffällig verdickt, zum größten Teil kollagen entartet und thrombosiert. Von dieser breiten Duraplatte wachsen pinselförmig Bindegewebsstränge untermischt mit mesenchymaler Kapillarsprossung in die oberflächlichen Hirnwindungen ein. Diese Rinde ist in ihrer Struktur aufgelöst, und zwischen den gliomesodermalen Neubildungen liegen Nester degenerierter Nervenzellen. Die benachbarte Rinde ist degeneriert und geschrumpft. Eine Entmarkung der U-Faserung und der intracorticalen Faserung hat weitgehend stattgefunden. Symptomatische Entzündungsvorgänge finden sich gelegentlich im Balken.

Dritter Fall. Mit 30 Jahren Schädelverletzung bei einer Explosion. Patient später Alkoholiker. 22 Jahre später erster epileptischer Anfall. Dann häufige generalisierte Anfälle. Tod 80jährig im Status. Starke psychische Störungen ohne neurologischen Befund. Sektion: An der Basis des linken Stirnhirnlappens großer, sagital gestellter Substanzdefekt. Er liegt in den orbitalen Stirnhirnwindungen und reicht fast bis zur medialen Kante der Hemisphäre. Der ganze linke Stirnhirnlappen ist atrophisch. Im Frontalschnitt, in Höhe der Defektmitte, ist die Gesamtatrophie deutlich. Man sieht die Zyste, die in den Seitenventrikel übergeht. In den vorderen und hinteren Abschnitten ist sie von Membranen bedeckt. Basale Hirnwindungen sind in den Defekt einbezogen. Die genaue histologische Untersuchung zeigte, außer den makroskopisch sichtbaren Defekten, hochgradige Demyelinisation der benachbarten Windungen und ihres Markes. Am Rande der Zysten war noch ein gliöser Faserfilz zu sehen, in dem noch immer Abraumprozesse vor sich gingen. In der Rinde der Nachbarschaft finden sich fleckenförmige Erbleichungen auf der Basis vaskulärer Störungen. An einigen Rindenstücken ist ein schichtenweiser Ausfall von Zellelementen zu finden.

Vierter Fall. Granatsplitterverletzung der linken Scheitelregion mit Versprengung von Knochenfragmenten ins Gehirn (1911). Sechs Jahre später traten die ersten epileptischen Anfälle auf. Die Encephalographie zeigte die starken Verziehungen des ganzen Ventrikelsystems nach der Stelle der Knochenverletzung. Die Kopfhaut ist an der Stelle des Knochendefektes mit der Dura, und diese mit der Hirnoberfläche fest verwachsen. Das ausgeschnittene Hirnstück zeigt deutlich den Narbenzug, ähnlich wie er im Tierexperiment nachgewiesen werden konnte. Stark parallel gerichtete Bindegewebszüge ziehen von der ihrerseits verdickten Dura ins Gehirn hinein und verankern sich überall an die Gefäße. Die unmittelbare Fortsetzung dieser Bindegewebszüge bilden dicht gewebte, fibröse Gliafaserzüge, deren Richtung genau die gleiche ist. Die Gliafaserzüge reichen bis an das Ventrikelependym heran. Es wird also durch diese mesodermal-gliös-fibröse Fasermasse, welche an der Haut einerseits fest angewachsen ist, anderseits bis zum Ventrikelependym reicht, ein starker Narbenzug auf die Ventrikelwand ausgeübt. Diese letztere wird in dem Maße, als die Narbe sich zusammenzieht, nach dem Knochendefekt hin verzogen. Bei den Anfällen handelt es sich teils um solche generalisierter Art, teils um Jackson'sche Krämpfe im rechten Arm, an der rechten Halsseite und der gleichen Gesichtshälfte. Daneben bestand schon vor Beginn der Anfälle, am schwersten direkt nach der Verletzung, eine Hemiplegie auf der rechten Seite.

Fünfter Fall. Oberflächliche Schußverletzung der linken Parietalregion mit geringer Impression des Knochens. Kein eigentlicher Knochendefekt. 11 Jahre nach dem Trauma treten die ersten Anfälle auf, nachdem schon in der Zwischenzeit Schwindel, Kopfschmerz, geistige Leistungsunfähigkeit und Reizbarkeit vorhanden waren. Die Anfälle bildeten das einzige objektiv klinische Krankheitszeichen. Das Encephalogramm zeigt eine leichte Verziehung des Ventrikelsystems nach der Stelle der Verletzung. Bei der Operation erweist sich die Dura an einem im untern Scheitellappen gelegenen Kontusionsherd angewachsen. Nach Circumcision der Dura um diese Stelle herum, sinkt diese um mindestens 1 cm ein, ein Beweis, daß sie vorher durch die allseitig gespannte Dura nach außen gezogen worden war. Nach der Circumcision Blutung aus der Dura nach außen, ein Beweis dafür, daß Gefäße aus dem Gehirn in die Dura eingewachsen waren. Im ausgeschnittenen Hirnstück deutliche Zeichen von Narbenzug und von rezenten destruktiven Prozessen.

Sechster Fall. Bei einem 7jährigen Knaben entstand eine traumatische Hirnschädigung mit sehr geringen Ausfallerscheinungen. Trotz ausgedehnter Zerstörung der linken Retrocentral-Parietalregion und Temporalgegend bestehen weder Sensibilitätsstörungen, noch Apraxie, Aphasien, Lese- oder Schreibstörungen. Epileptische Anfälle 4 Jahre nach dem Trauma. Operation: Rinnenförmiger Defekt des Knochens. Haut, Dura und Gehirn in diesem Bereiche fest verwachsen. Ventrikeldarstellung: Besonders der sehr stark dilatierte linke Ventrikel nach links verzogen. Excision einer sehr großen Duranarbe. Ventrikel breit eröffnet. Das Excisum zeigt die typischen, parallel gerichteten, von der Stelle der Verwachsung in die Tiefe des Gehirns eindringenden Bindegewebsfaserzüge.

Siebenter Fall. Traumatische Schädigung der Frontalregion rechts. Keine erheblichen klinischen Ausfallssymptome. Beginn der epileptischen Anfälle 4 Jahre nach dem Trauma. Haut, Dura und Hirnoberfläche an der Verletzungsstelle fest verwachsen. Rechter Seitenventrikel nach dieser hin stark verzogen. Eingesprengte Knochen- und Projektilteile. Bei der Operation erfolgte ein epileptischer Anfall infolge leichten Zuges an der circumcisierten, dem Hirn adherierenden Dura. Excision der Narbe bis in den Ventrikel. Im Excisum typische mesodermale Invasion von Dura ins Gehirn, an diese anschließend parallele Gliafaserzüge in der gleichen Richtung.

Achter Fall. Schußverletzung im Gebiete der rechten Zentralfurche. Ein Jahr nach dem Trauma treten epileptische Anfälle auf, die mit Zuckungen der linken Gliedmaßen beginnen. Bei der Operation finden sich im betreffenden Gebiete Zysten und Verwachsungen. Aber erst eine zweite Operation, bei welcher auch das neben dem *Gasser*'schen Ganglion liegende Geschoß entfernt werden konnte, führte zur Heilung.

Neunter Fall. 14jähriger Junge erlitt eine Quetschwunde an der Stirne. Nach 13 Jahren traten epileptische Krämpfe auf. Bei der Operation fand sich genau unter der Verletzungsstelle auf der Dura eine 4:6 mm große, flache, dünne Knochenplatte, die leicht entfernt werden konnte. Es handelte sich um eine metaplastische Neubildung infolge eines entzündlichen Prozesses an dem Periost der Dura.

Zehnter Fall. 26jährige Frau, erblich mit Epilepsie belastet, erlitt vor 20 Jahren eine perforierende Verletzung an der Stirne rechts. Seither reizbar und schwerfällig im Lernen. Vor 9 Jahren traten erstmals epileptische Krämpfe auf. Exitus an interkurrenter fieberhafter Erkrankung. Sektion: Traumatische Zyste im Gehirn, daneben diffuse Entzündung.

Elfter Fall. 7½jähriges Kind mit genuiner Epilepsie stirbt kurz nach einem 2 Stunden dauernden Status epilepticus. Sektionsbefund: Hirnhyperämie, doppelseitige Ammonshornverhärtung. Im Kleinhirn findet sich disseminiert die homogenisierende Veränderung der Purkinjezellen mit und ohne gliöse Reaktion (Strauchwerkbildungen). Ferner findet sich ein frischer, über mehrere Hirnwindungen sich erstreckender, streifenförmiger Ganglienzellausfall in der Zentralgegend, der vorwiegend die mittleren Schichten der Rinde besetzt hält, stellenweise vom Charakter einer Erbleichung sich über den ganzen Rindenquerschnitt erstreckt. Eben beginnende Gliareaktionen. Frische Veränderungen diffuser Art: Über sehr ausgedehnte Gebiete der Großhirnrinde generalisierte, ischämische Veränderungen der Ganglienzellen, mit vereinzelten gliösen Umklammerungen. In andern Gebieten ischämische Zellerkrankung nur disseminiert oder in vereinzelten kleinen Gruppen zwischen unveränderten Nervenzellen vorkommend, z. B. in der Temporalrinde und in der Occipitalrinde zu beiden Seiten der Aria striata. Auch im Thalamus beidseits über große Gebiete disseminierte, ischämische Ganglienzellerkrankung, teils mit gliöser Umklammerung, teils mit Substitution.

Zwölfter Fall. 10jähriges Kind mit genuiner Epilepsie stirbt während epileptischen Anfällen. Sektionsbefund: Streifige Verfärbung des Marklagers beider Stirnlappen, links mit deutlicher Verhärtung der tiefer gelegenen Partien. Am Kleinhirn ist ein großer Teil der Purkinjezellen in homogenisierender Veränderung. Keine deutliche Gliareaktion. Am Ammonshorn doppelseitige Sklerose. Andere umschriebene Hirn-

veränderungen: Frontal alte, herdförmige, besonders in der Tiefe der Windungstäler lokalisierte Ganglienzellausfälle, die stellenweise zur völligen Verödung der Rinde geführt haben. Links im tieferen Mark alte sklerotische Herde (sogenannter alter narbiger Prozeßrest). In der granulären Frontalrinde eine Anzahl frischer Erbleichungen mit ischämischer Ganglienzellveränderung ohne gliöse Reaktion. Frische Hirnveränderungen diffuser Art: In fast allen Teilen des Gehirnes in größerer oder geringerer Dichte zahlreiche ischämische Ganglienzellen in die Rinde eingestreut. Dieselben Ganglienzellveränderungen disseminiert auch im Caudatum, in der Brückenhaube und in den Oliven. Die ischämischen Ganglienzellveränderungen durch Zellschwellung mit häufiger Randstellung des geschrumpften Kernes etwas abweichend vom gewöhnlichen Typus. Noch keine Reaktion von Seiten der Glia.

Epikrise.

Stellen wir uns zunächst einmal die Frage: „Ist in unserm Falle die Epilepsie überhaupt traumatisch bedingt, oder handelt es sich um eine sogenannte genuine Epilepsie, die unabhängig vom Schädeltrauma aufgetreten ist?" Zur Annahme einer genuinen Epilepsie haben wir keinerlei Anhaltspunkte. Eine erbliche Belastung, wie *Hänsel* und *F. Braun* sie in ihren Beobachtungen gesehen haben, ist in der Familie unserer Patientin nicht nachweisbar. Kongenitale Mißbildungen, wie sie *Pollak* vielfach beobachten konnte, oder primäre Abnormitäten des Plexus chorioideus und des Ependyms, wie sie *Baumatz* beschrieb, liegen hier gleichfalls nicht vor. Wie weit die epileptische Reaktionsfähigkeit eine Rolle spielt (*Redlich-Karplus*), läßt sich nicht sagen, da dieser Faktor in keiner Weise erfaßbar ist. In den Arbeiten über traumatische Epilepsie wird immer wieder der Lokalisation und der Art der Verletzung große Bedeutung beigemessen. Viele Arbeiten (*Baumm*, *Levinger*, *Pilcz*, *Redlich*, *Seydel*, *Voß*, *Wagstaffel*, *Credener*, *Isserlin*, *Minkowski*, *Stößel* u. a. m.) zeigen, daß vorzugsweise Verletzungen des parietalen Stirnhirns, und hier speziell Fälle mit Penetration der Dura und Schädigung der Hirnmasse (Fälle 1 bis 10), später zum Auftreten einer Epilepsie führen. Auch Fremdkörper werden in diesem Zusammenhang immer wieder erwähnt. In unserm Falle sind diese Bedingungen alle erfüllt, so daß wir bestimmt eine traumatische Genese annehmen können. Auch das lange symptomfreie Intervall spricht nicht dagegen, kennen wir doch genügend Fälle mit Latenzzeiten von zehn, zwanzig und mehr Jahren (Fall 2, 3, 5, 9, 10), deren traumatische Genese nicht mehr bezweifelt wird. (*Baumm*, *Förster-Penfield*, *Katzenstein*, *Levinger*, *Mann*, *Naville*, *Zappert*, *Hendrickx*, *Marchand*, *Ugolotti*, *Weygandt*, *Stevensen*, *Targowla*). Allerdings werden in diesen Beobachtungen oft *Brückensymptome* wie Schwindel, Kopfschmerz etc. angegeben (Fall 3, 5, 10). Eine befriedigende Theorie zur Erklärung dieser Intervalle konnte bis heute noch nicht gefunden werden. Auch scheint es sehr fraglich, ob immer die gleichen Ursachen dafür anzuschuldigen sind. Die Dauer des Intervalles scheint auf die Qualität der Anfälle keinen Einfluß zu haben (*Levinger*).

Für das plötzliche Auftreten der Anfälle stehen uns heute in der Hauptsache vier Erklärungsmöglichkeiten zur Verfügung. Einmal kennen wir durch die Untersuchungen von *Spielmeyer*, *Scholz*, *Ricker* und *Neubürger* die Wichtigkeit des vasomotorischen Faktors als auslösend für die Epilepsie; oder wir sehen wie *Förster* und *Penfield* die Ursache in der progressiven Narbenschrumpfung und dem dadurch immer stärker werdenden Zug in der Hirnmasse. *Tilmann* schuldigt die bestehenbleibende Entzündung im Narbengebiet und um alle Fremdkörper herum an; *Minkowski* schließlich führt das Auftreten der Anfälle auf eine essentiell dynamische Störung, im Bereich der nervösen Grundfunktionen zurück. Dadurch würde die normale Leitung der Erregung verändert, was zu Reizzuständen führe, die sich in paroxysmalen, epileptischen Phänomenen entladen. Wie weit diese Faktoren in diesem Falle von Wichtigkeit sind, läßt sich nur schwer entscheiden. Auszuschließen ist keine der angegebenen Meinungen.

Bei den Beobachtungen mit langem, von Brückensymptomen freien Intervallen erhebt sich natürlich auch die Frage nach einer auslösenden Ursache. In unserm Falle um so mehr, als sich die Anfälle in kurzer Zeit derartig rasch wiederholten. Als solche ursächliche Momente werden genannt: mechanische Reize (Fall 2), starke Insolation, Hitzewirkungen, interkurrente fieberhafte Erkrankungen, Stoffwechselstörungen und psychische Momente. In der vorliegenden Beobachtung liegt es wohl am nächsten, in der fieberhaften Erkrankung (Pharyngitis) die Ursache zu suchen. Nach den Ansichten von *Ricker* ließe es sich gut vorstellen, daß im Verlaufe dieser Krankheit Druckschwankungen im Gefäßsystem des Gehirns aufgetreten sind, die schlußendlich die Anfälle bedingten (*Kaila*). Dieser Standpunkt läßt sich um so mehr vertreten, da, wie wir aus den Untersuchungen des gleichen Autors wissen, schon ein einmaliges Trauma des Gehirnes die Ansprechbarkeit seiner Strombahnnerven verändern kann, ohne daß sich anatomisch eine Alteration der Gefäße nachweisen ließe. Daß die Anfälle während der Menstruation ausgelöst wurden, scheint wohl kein zufälliges Zusammentreffen zu sein. Wir wissen, daß während dieses Zeitpunktes einmal die Neigung zu Krampfzuständen allgemeiner Art, dann auch zu Hämorrhagien gesteigert ist.

Die Symptomatologie der eigenen Beobachtung ist dadurch bemerkenswert, daß gerade im Beginn der Erkrankung plötzlich ein generalisierter Anfall aufgetreten ist. Ob irgendwelche Aurasymptome vorausgegangen waren, läßt sich nicht mehr feststellen, da die Patientin vor dem Anfall allein war und später wegen ihrer retrograden Amnesie keine Auskunft mehr geben konnte. Neben den generalisierten Anfällen fanden sich solche vom *Jackson*-Typ und auch nur einzelne klonische Zuckungen, sowie tonische Zustände in einzelnen Muskeln und Muskelgruppen. Eigenartig ist es, daß diese Zuckungen und Anfälle vom *Jackson*-Typ nur rechts-

seitig, d. h. homolateral mit der Rindenläsion auftraten. In der Literatur sind nur wenige Fälle mit homolateralen Krämpfen aufgeführt und eine Erklärung für diesen Vorgang ist nur schwer zu geben. Man könnte vielleicht annehmen, daß durch die praeparoxysmale Hirnschwellung die noch unveränderte linke Hemisphäre mehr gereizt wurde, und darum mit einseitigen Krämpfen reagierte. Oder aber man kann wie *Krause-Schum* annehmen, daß eine nicht vollständige Zurückbildung gleichseitiger Leitungssysteme bei Vorhandensein normal gekreuzter Bahnen, eintrete. Krause-Schum bezieht sich hier auf eine Beobachtung von homolateralen Krämpfen bei einem gleichseitigen Gliom der linken großen Ganglien. Daß generalisierte Anfälle neben einseitigen Krämpfen vorkommen, ist keine Seltenheit (Fall 4). Es ist auch bekannt, daß Patienten, die anfänglich nur Anfälle vom *Jackson*-Typus hatten, später nur noch generalisierte Attacken aufwiesen (*Baumm*).

Wie schon am Anfang dieser Arbeit betont wurde, kann heute noch kein genau umschriebenes Bild der traumatischen Epilepsie gegeben werden. Die makroskopischen Befunde beschränken sich neben kongenitalen Mißbildungen (*Pollak*) hauptsächlich auf die direkten oder indirekten Folgen des Traumas, während histologisch die gleichen Veränderungen, wie bei der genuinen Epilepsie gefunden werden (*Spielmeyer* und *Braunmühl*). Am häufigsten finden sich natürlich Narben aller Art. *Förster* schenkt gerade diesen Zuständen Interesse (Fall 4 bis 7). Er ist der Auffassung, daß sich durch langsames Fortschreiten des Schrumpfungsprozesses und durch den sich daraus ergebenden Zug auf die Gehirnmasse mit der Zeit ein chronischer Reizzustand entwickle, auf den das Nervensystem mit epileptischen Anfällen reagiere. In dem vorgelegten Falle finden sich solche Narben vor allem im Gebiete des Ein- und Ausschusses, während von einer starken Verziehung des Ventrikelsystems nicht gesprochen werden kann. *Tilmann* wie *Müller* weisen immer wieder auf die chronische Entzündung hin, die speziell bei liegenbleibenden Fremdkörpern (Knochen- und Geschoßsplittern) nicht zur Ruhe kommt, und sogar zu metaplastischer Knochenbildung führen kann (Fall 8 und 9). Auch dafür bietet unser Fall eine Bestätigung, wenn auch der Knochen in unserer Beobachtung nicht als sichere Metaplasie gedeutet werden kann. Zysten, Abszesse und Reste alter größerer Blutungen, wie sie von vielen Autoren immer wieder beschrieben werden, liegen in unserer Beobachtung nicht vor.

Bei der mikroskopischen Untersuchung des eigenen Falles finden wir im Verlaufe des Schußkanales einmal sehr deutliche Zerstörungen des Hirngewebes mit narbiger Schrumpfung. Einzelne Rindenstellen sind ganz unregelmäßig gestaltet und verschmälert. In diesem Bereiche kommt es zu einer Wucherung mesenchymalen Gewebes, das von den weichen Hirnhäuten abstammt und sich vor allem auch den Gefäßen entlang weiter in

das noch vorhandene, narbig veränderte Hirngewebe ausbreitet. Die Hämosiderinablagerungen, die auf alte Blutungen hinweisen, sind nicht besonders schwer. Das kann einmal damit zusammenhängen, daß eigentliche Hirnblutungen nach Schußverletzungen nicht sehr intensiv sind, außer es werden größere Gefäße verletzt; weiter aber auch wohl damit, daß schon ein größerer Teil des Bluteisens im Laufe der Jahre abtransportiert worden ist.

Im Zusammenhang mit der lange bestehenden Schädigung, der bindegewebigen Durchsetzung und narbigen Umänderung des Hirngewebes, sind auch wesentliche Reaktionen an den Ganglienzellen und an der Neuroglia festzustellen. Besonders die protoplasmatische Glia ist gewuchert und bildet einen dichten Filz, der sich im Mark, in der Nähe der traumatisch geschädigten Hirnpartie verfolgen läßt. Zudem kommen in der Cortex wiederum in diesem narbig umgeänderten Bereiche, Wucherungen von Hortegagliazellen vor, wobei hier nicht ohne weiteres entschieden werden kann, ob diese Gliaelemente auf Grund von degenerativen Reaktionen und Abbauerscheinungen im Gewebe sich vermehrt haben, oder aber ob hier nicht entzündliche Ursachen für die Proliferation anzuschuldigen sind. Aus Analogieschlüssen scheint das letztere wahrscheinlicher. Wir haben hier im Bereich der in Vernarbung begriffenen Hirnpartien neben Abraumprozessen eine symptomatische Entzündung feststellen können, so daß mit einer gewissen Wahrscheinlichkeit angenommen werden kann, diese Vermehrung an Hortegaglia sei eine Folge der Entzündung.

Die stärkste Schädigung zeigen größere Ganglienzellgruppen, indem solche Zellen ausgesprochene Verkalkung aufweisen, wobei jedoch die Kalkablagerungen die Zellen nicht gleichförmig betreffen, sondern öfters mehr in den Zellausläufern und manchmal nur um den Kern herum vorhanden sind, den letzteren teilweise noch intakt lassend. Andere Zellen sind jedoch völlig von Kalksalzen imprägniert und scheinen auch im ganzen geschrumpft. Dieser Verkalkungsprozeß an Ganglienzellen, den man bei schweren Epilepsien, bei welchen jahrelange Krampfzustände bestanden haben, nicht selten findet, ist hier nicht ohne weiteres verständlich. Es finden sich Zellen ohne wesentliche Formveränderung neben solchen, die pyknotisch umgeändert sind und die diffus im Kern, Protoplasma und in den Zellausläufern reichlich Kalkmassen gespeichert haben. Daraus kann man entnehmen, daß dieser Verkalkungsprozeß wohl noch progredient gewesen ist.

In unserm Fall ist nun nicht ohne weiteres ersichtlich, was eigentlich das Progredientwerden der verschiedenen histologischen Formationen, wie die Vermehrung an Hortegazellen, symptomatische Entzündung und Verkalkung von Ganglienzellen erklären könnte. Es besteht hier ein gewisser Gegensatz zwischen dem klinischen Bild und der histologischen Untersuchung. In klinischer Hinsicht war die Patientin von ihrem Unfall völlig

geheilt worden, und zwar ohne daß sich in der Zwischenzeit irgendwelche Herdsymptome gezeigt hätten. Pathologisch-anatomisch liegt jedoch das Bild einer zunehmenden, narbigen Umänderung mit progressiven und regressiven Erscheinungen vor, d. h. wir finden deutliche Reaktionen, die darauf hinweisen, daß während dem 14jährigen Intervall dauernd Gewebstransformationen stattgefunden haben. Wir müssen annehmen, daß seit dem Unfall eine dauernde narbige Umwandlung vor sich gegangen ist. Mit einer gewissen Wahrscheinlichkeit ist hier das liegengebliebene Geschoßmaterial (Blei) wohl für die Entstehung der Proliferationen und auch für die symptomatische Entzündung anzuschuldigen.

Die Frage nach der Entstehung des bei der histologischen Untersuchung erwähnten Knochengewebes im Bereiche des Schußkanales, muß hier wohl offen gelassen werden. Es ist ohne weiteres möglich, sogar wahrscheinlich, daß durch das Geschoß Knochenstückchen in das Gehirn hinein verlagert worden sind. An einer Stelle waren die schon erwähnten Metallsplitter des Geschoßes in dem Narbengewebe noch eingelagert. Daß vom kindlichen Schädelknochen Stücke hier implantiert worden sind, ist naheliegend, auch läßt die Struktur des Knochengewebes das annehmen. Einzelne der größeren Stücke bauen sich aus einem sehr kompakten Knochengewebe mit engen Markräumen auf, und erinnern dadurch an eine Tabula externa oder interna. Die Frage ob traumatisch verlagerter Knochen erhalten bleiben kann, oder sogar zur neuen Knochenbildung fähig ist, muß nach den Ergebnissen von heterotopen Ossifikationen in Weichteilen bei Schußverletzungen langer Röhrenknochen als Tatsache hingenommen werden. Das ist um so wahrscheinlicher, weil besonders das kindliche Periost eine starke Regenerations- und Implantationsfähigkeit besitzt. In den untersuchten Schnittpräparaten kann man auch kleine Stückchen schalenartig gebauten Knochens im Bereich des Kanales nachweisen, wobei es fraglich bleibt, ob solche Bröckel hier nicht durch eine echte Metaplasie entstanden sein könnten. Es scheint in unserer Beobachtung, vor allem aus der Form der vorliegenden Knochenfragmente, näherliegend, anzunehmen, daß traumatisch verlagertes Knochengewebe zur Implantation gekommen ist, und daß keine echten Metaplasien dafür anzuschuldigen sind.

Das übrige Hirngewebe, auch die weiche Hirnhaut, war nicht als verändert zu bezeichnen. Die Ammonshornformationen, Kleinhirn, verlängertes Mark und Großhirnrinde ließen keine Reaktion feststellen, aus denen man auf Krampfzustände hätte schließen können. Zirkulatorisch bedingte Ausfälle im Ammonshorn oder gar Läppchennekrosen und Strauchwerkbildungen in der Kleinhirnrinde lagen nicht vor. Es läßt sich daraus entnehmen, daß hier in früheren Jahren keine Krampfzustände vorgelegen haben. Die kurz vor dem letalen Ausgang beobachtete Epilepsie mit Krämpfen scheint histologisch noch gar keine Veränderung hinterlassen zu haben,

was auch aus zeitlichen Überlegungen klar ist. Höchstens wären die umschriebenen Erbleichungen, die im histologischen Bericht erwähnt worden sind, in diesem Sinne zu verwerten, wobei aber vermerkt werden muß, daß sie gleichfalls kardial bedingt sein können und nicht unmittelbar auf einen Krampfzustand des Zentralorgans zurückgeführt werden müssen.

Zusammenfassung.

Eine 22jährige Frau stirbt nach einem kurzen, 2 Tage dauernden Krampfzustand epileptischer Art an Lungenödem. Im 8. Lebensjahr, d. h. vor 14 Jahren, erlitt die Betreffende einen Hirndurchschuß durch ein kleinkalibriges Flobertgewehr. Nach operativer Wundversorgung und Entfernung des Projektils kam es klinisch zu einer vollkommenen Heilung. Erst 14 Jahre später traten nach einer kurzen, fieberhaften, interkurrenten Erkrankung während der Menstruation plötzlich Krämpfe auf, die in kurzer Zeit zu einem Status epilepticus mit letalem Ausgang führten.

Bei der Autopsie konnte im Gehirn ein deutlicher Schußkanal mit narbiger Umänderung der Leptomeninx festgestellt werden.

Bei der mikroskopischen Untersuchung fanden sich Narbenbildungen mit Wucherungen protoplasmatischer Glia, Eisenpigmentspeicherungen, Verkalkung von Ganglienzellen und eine leichte symptomatische Entzündung im Bereich der traumatisch geschädigten Zone. Von den weichen Hirnhäuten und den Gefäßen aus kam es zur narbigen Infiltration des umliegenden Hirngewebes. Die vereinzelten Knochenstückchen in der Hirnsubstanz sind wohl auf eine traumatische Verlagerung und nicht auf echte Metaplasie zurückzuführen.

Die Beobachtung ist dadurch sehr bemerkenswert, daß die epileptischen Anfälle vom *Jackson*-Typus sich auf der gleichen Seite fanden wie die Läsion der Hirnrinde, und daß sich erst 2 Tage vor dem Exitus nach einer nur ganz kurzen, fieberhaften Erkrankung die ersten neurologischen Symptome einstellten. Wichtig in der Beurteilung ist die Möglichkeit der Auslösung der Epilepsie durch diese einige Tage vor dem Ableben sich einstellende, fieberhafte, akute Erkrankung. Pathologisch-anatomisch war auffallend, daß die Narbenbildung im Gehirn noch im Fortschreiten begriffen war, und daß möglicherweise in dem Moment, in dem ein gewisses Maß einer narbigen Kontraktion erreicht wurde, neurologische Symptome, d. h. Krämpfe auftraten. Für die Entstehung der Encephalopathie und der symptomatischen Entzündung sind wohl auch noch liegengebliebene Metallsplitter (Blei) anzuschuldigen.

Literaturverzeichnis.

Zusammenfassende Arbeiten: *Bing:* Lehrbuch der Nervenkrankheiten. 1940. — *Binswanger:* Die Epilepsie. 1913, Hölder, Wien-Leipzig. — Handbuch der Geisteskrankheiten: spez. Teil VII. *Bumke-Spielmeyer*, 1930. — Handbuch der Neurologie: *Bumke-Förster*, Bd. 11, 1936. — *Krause und Schum:* Die epileptischen Erkrankungen. Neue deutsche Chirurgie, Bd. 49a.

Baumatz: Schw. Arch. f. Neur. 44. 209. 1939. — *Baumm:* Ztschr. f. Neur. 127. 279. 1930. — *Braun, F.:* Schw. Arch. f. Neur. 36. 63. 1935. — *Braunmühl:* Verhandlungen der Gesellschaft deutscher Neurologen und Psychiater. September 1937. — *Credener:* Ztschr. f. Neur. 126. 721. 1930. — *Förster und Penfield:* Ztschr. f. Neur. 125. 475. 1930. — *Hänsel:* Ztschr. f. ärztl. Fortbildung. 34. 1937. — Ref. in Zbl. Neur. 88. 477. 1937. — *Hendrickx:* Jour. de Neur. 30. 236. 1930. — *Kaila:* ref. in Zbl. Neur. 87. 93. 1938. — *Katzenstein:* Schw. Arch. f. Neur. 41. 458. 1938. — *Levinger:* Arch. orthop. Chir. 32. 372. 1932. — *Mann:* Klin. Wchschr. 1930/I. 218. — *Marchand und Courtois:* ref. in Zbl. Neur. 69, 704. 1934. — *Minkowski:* Schw. Arch. f. Neur. 37. 2. 1936. — *Müller:* Arch. f. Psych. 11/2. 209. 1940. — *Naville:* Schw. Arch. f. Neur. 2. 106. 1918. — *Neubürger:* Klin. Wchschr. 1926/37. 1689. — *Penfield, Wilder und Störer:* ref. in Zbl. Neur. 97. 523. 1940. — *Pilcz:* Wien. klin. Wchschr. 1932/II. 1140. — *Pollak:* Arbeiten a. d. neur. Inst. d. Univ. Wien. 23. 118. 1922. — *Redlich:* Ztschr. f. Neur. 48. 8. 1919. — *Redlich und Karplus:* Wien. klin. Wchschr. 1917/I. 654. — *Ricker:* Pathologie als Naturwissenschaft. Berlin. Springer 1924. — *Sargent:* Brain. 44. 312. 1921. — *Scholz:* Ztschr. f. Neur. 145. 471. 1933. — *Seydel:* Allg. Ztschr. Psych. 108. 94. 1938. — *Spielmeyer:* Ztschr. f. Neur. 109. 501. 1927. — *Spielmeyer:* Ztschr. f. Neur. 148. 285. 1933. — *Stevenson:* Brain, 54. 214. 1931. — *Stößel:* Ref. in Zbl. Neur. 89. 407. 1937. — *Targowla:* ref. in Zbl. Neur. 87. 675. 1937. — *Tilmann:* Virch. Arch. 229. 1921. — *Ugolotti:* ref. in Zbl. Neur. 51. 1929. — *Volland:* Ztschr. f. Neur. 21. 195. 1914. — *Voß:* Münch. med. Wchschr. 1921/12. 358. — *Wagstaffel:* Lancet 1928/11. 861. — *Weygandt:* Monatsschrift. f. Unfallheilkunde. 35. 145. 1928. — *Zappert:* Wien. klin. Wchschrft. 1932/II. 1237.